

## **A MODIFICATION OF THE TOTAL PAROTIDECTOMY WITH SACRIFICE OF THE PERIPHERIC FACIAL ASSOCIATED WITH SUPRAHYOID EVIDEMENT**

### **Introduction**

The cervical évidements in parotid surgery due to malignant tumoural processes are not so often indicated as in the case of malignant tumours of the oral cavity. However, when we consider this possibility, our modification can be a help.

### **Material and Method**

We perform this surgery when we are supported by an obvious clinical pattern or when we have the support of preoperative biopsic data obtained mainly from the study of parts by freezing or of prior biopsic punctures.

The method is described from Fig. 1 to Fig. 6.

### **Results**

The surgical time is shortened, the haematic losses decrease and the maintenance of the extirpation bloc concept is reinforced. The flap ferulizing the operator piece helps to eliminate it.

# UNA MODIFICACION DE LA PAROTIDECTOMIA TOTAL CON SACRIFICIO DEL FACIAL PERIFERICO ASOCIADA A VACIAMIENTO SUPRAHIOIDEO

## Introducción

Los vaciamientos cervicales en la cirugía de la parótida por procesos tumorales malignos no se indican con tanta frecuencia como en el caso de los tumores malignos de la cavidad oral, no obstante cuando consideramos esta posibilidad, nuestra modificación puede representar una ayuda.

## Material y Método

Realizamos esta cirugía cuando estamos apoyados por una clínica evidente o cuando tenemos el apoyo de datos biópsicos peroperatorios fundamentalmente obtenidos del estudio de piezas por congelación o de punciones biópsicas previas.

El método aparece descrito desde la Fig. 1 a la Fig. 6.

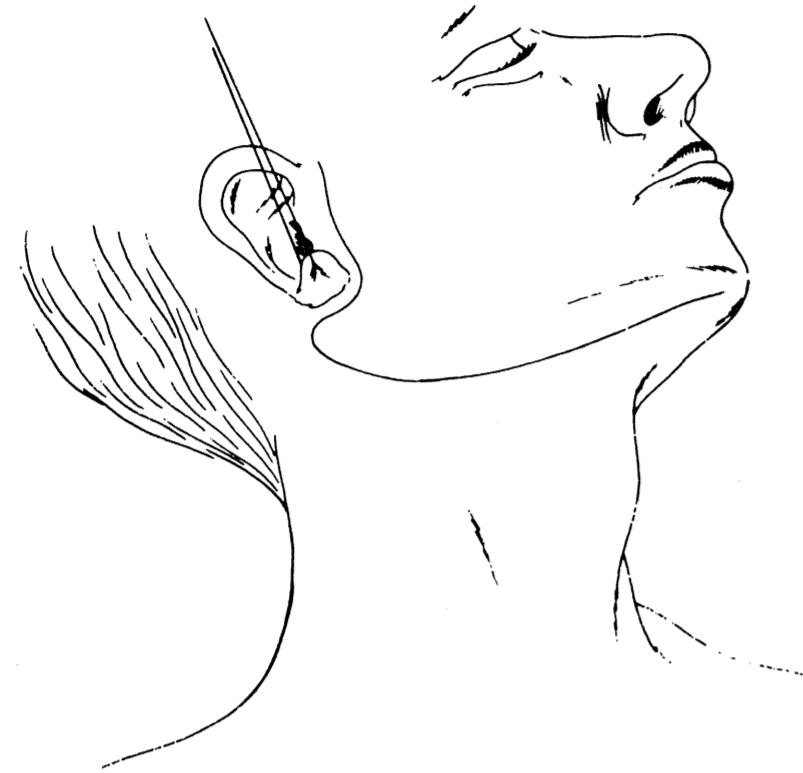
## Resultados

El tiempo quirúrgico se acorta, disminuyen las pérdidas hemáticas y el mantenimiento del concepto de bloque de extirpación se afianza, el colgajo ferulizando la pieza operatoria ayuda a su eliminación.

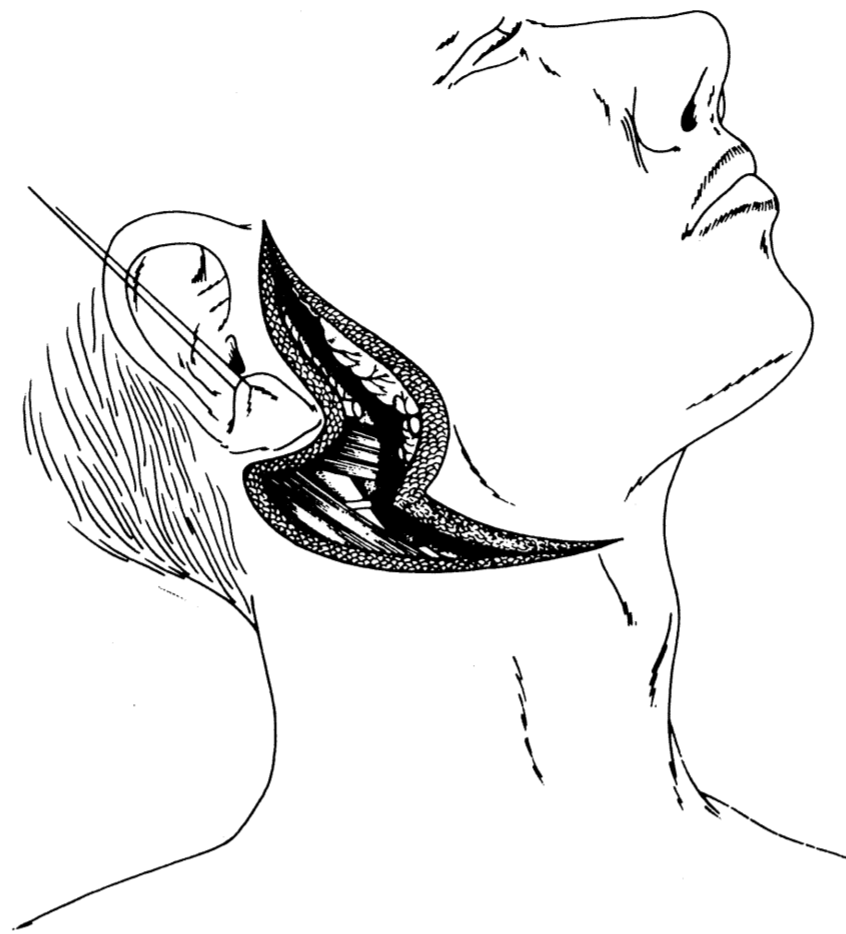A MODIFICATION OF THE TOTAL PAROTIDECTOMY WITH SACRIFICE OF THE PERIPHERIC FACIAL ASSOCIATED WITH SUPRAHYOID EVIDEMENT

By Dr. F. HERNANDEZ ALTEMIR

DEPARTMENT HEAD

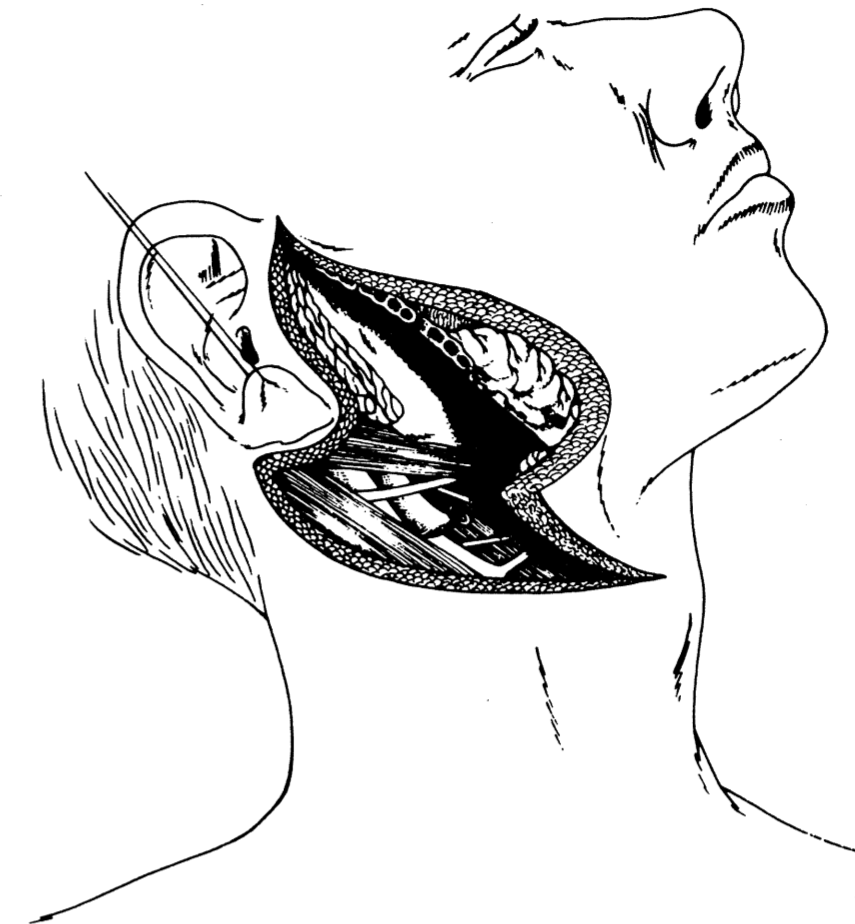


I  
Incisión.  
I  
Incisión.



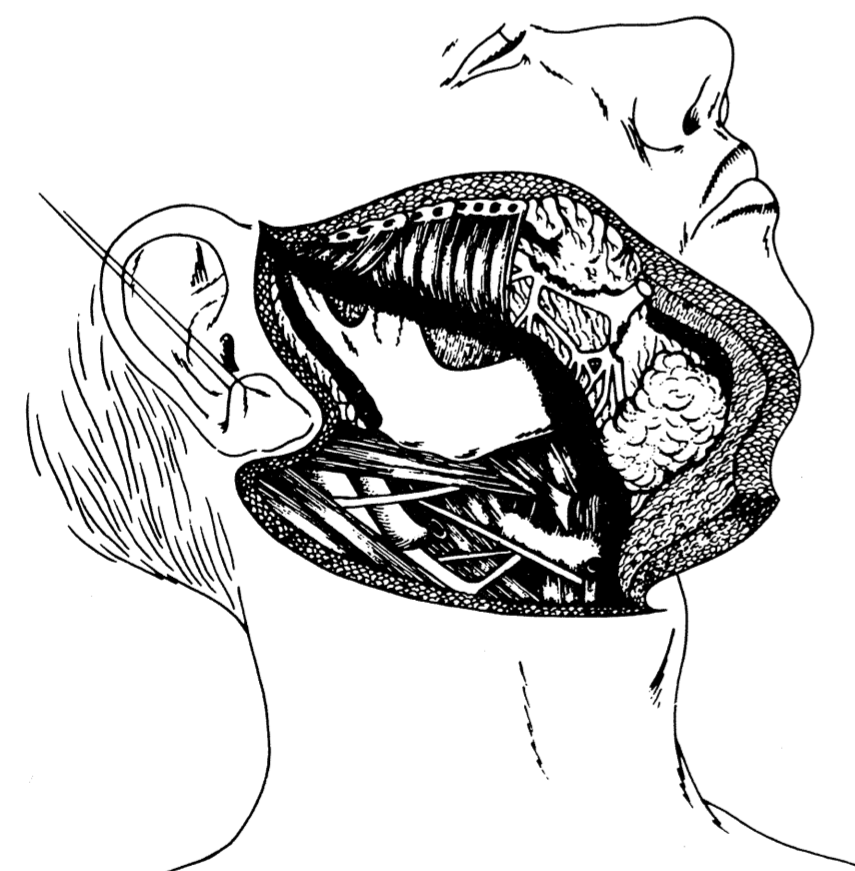
II  
Beginning of the surgery corresponding to the posterior edge of the parotid, trunk of the seventh nerve, already sectioned, digastric area in its posterior third.

II  
Inicio de la cirugía correspondiente al borde posterior de la parótida, tronco del nervio facial, ya seccionado, área digástrica en su tercio posterior.



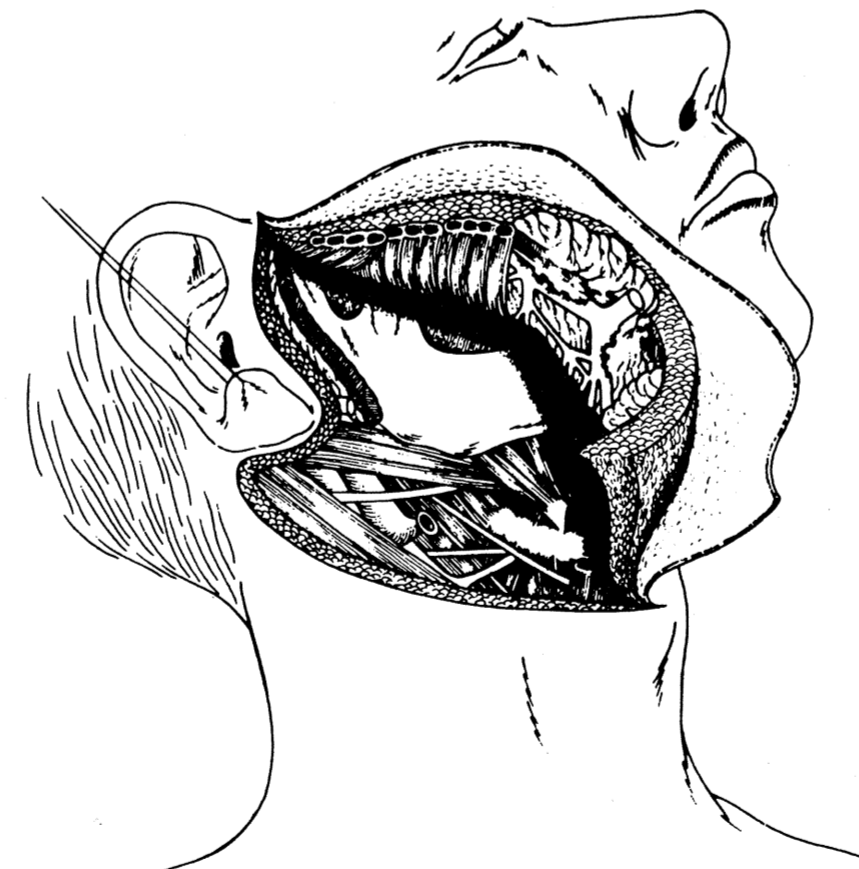
III  
The flap starts to include the parotid and the content of the submandibular region, the facial artery is sectioned and ligatured at subdigastric level, the submaxillary gland and the ganglions and lymphatics of the area. The external mandibular face is exposed, the deep plane of the flap is made up of the masseterine musculature, which once again surrounds the parotid with its tumoural content.

III  
El colgajo va incluyendo la parótida y el contenido de la región submandibular, la arteria facial se secciona y liga a nivel subdigástrico, la glándula submaxilar y los ganglios y linfáticos de la zona. Aparece expuesta la cara externa mandibular, el plano profundo del colgajo lo forma la musculatura maseterina, que una vez más arroja la parótida con su contenido tumoral.



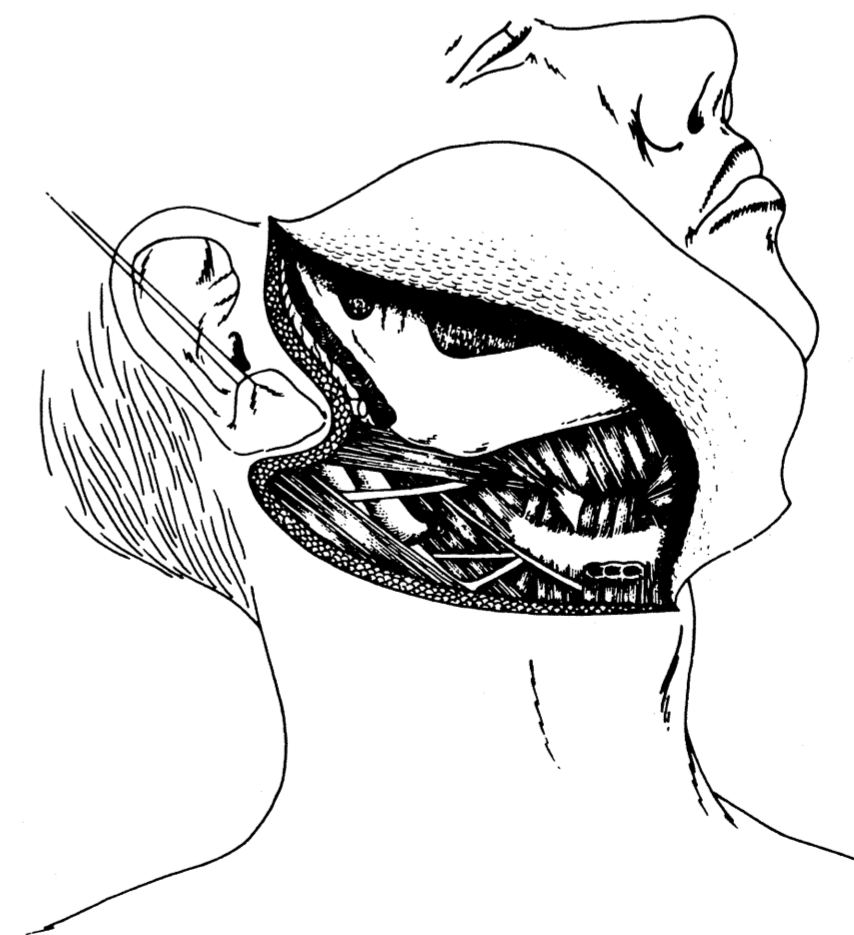
IV  
The parotid, the peripheric branches of the seventh nerve, the masseter and the submaxillary gland with the lymphoganglionic content of the submaxillary area are included in the flap. In the drawing, for didactic reasons, once again the structures infiltrated macroscopically by the tumour can be seen. The deep area of the region which the parotid, masseter and submaxilla occupied is shown to be completely exposed.

IV  
Aparece incluido en el colgajo la parótida, las ramas periféricas del nervio facial, el masetero y la glándula submaxilar con el contenido linfoganglionar de la zona submaxilar. En el dibujo, por motivos didácticos, una vez más, se deja ver las estructuras infiltradas macroscópicamente por el tumor. El área profunda de la región que ocupaba la parótida, masetero y submaxilar aparece expuesta en su totalidad.



V  
Detachment of the content of the flap with bistoury.

V  
Despegamiento del contenido del colgajo a bisturí.



VI  
Final aspect.

VI  
Aspecto final.